107 年度北臺灣野生動物急救保育及疾病研究暨台灣獼猴內視鏡結紮計畫

期末報告

計畫編號：107林發-8.2-保-28

107 年度北臺灣野生動物急救保育及疾病研究暨台灣獼猴內視鏡結紮計畫
期末報告

報告大綱

一、醫療環境、設備及人員簡介

二、救傷動物醫療成果

三、獼猴內視鏡結紮成果

四、結論及檢討

一、 醫療環境、設備及人員簡介

1. 醫療環境

國立臺灣大學附設動物醫院特殊寵物門診內包括有診療室一間、準備室一間、手術室兩間、檢驗室一間以及住院部一間，包括13個籠位。

2. 設備介紹

臺大動物醫院設有專門影像部門以及檢驗部門，可以進行放射線影像、電腦斷層以及核磁共振造影，以及各類血液學、細胞學檢驗等。非犬貓門診內備有基本外科手術設備、內視鏡、專業眼科檢查設備並專為特殊寵物及野生動物備有相關設施及耗材。

3. 人員編制

教授一名、助理教授一名、總醫師一名、住院醫師兼研究生兩名、研究生四名、助理兩名、獸醫系實習生二～四名，總共13~15人。

二、 救傷動物醫療成果

1. 救傷動物案例

i. 案例一：

107/10/14 黃美秀教授團隊於大雪山放置的陷阱捕捉到一右上犬齒斷裂、化膿的臺灣黑熊，當下清創後即野放，但在兩週後（10/28）在同地點附近的陷阱捕捉到同一隻台灣黑熊，此個體變得虛弱、沈鬱，有食慾卻無法咀嚼，研究團隊判斷此個體若當下野放恐會逐漸衰弱而死亡，遂通報東勢管理處，並在 10/29 會集特有生物研究保育中心等相關單位一同評估、擬定救援流程。

計畫預計將此臺灣黑熊運輸至台北市立動物園，在園內接受治療、

休養直到復原、野放，而本實驗室負責此次運輸過程中的麻醉及鎮靜部分。運輸相關人員於 30 日上午七時抵達大雪山，本實驗室獸醫師依據動物身體狀況選擇合適的鎮靜藥物，以吹箭注射後，觀察動物的反應，待其動作反應遲緩、不再對人員威嚇時趕入運輸籠內。運輸全程，獸醫師皆在動物身旁監測其呼吸速率、肌肉張力等，觀察意識清醒程度，並在動物出現抓咬運輸籠、過於緊張時，補充第二次的鎮靜藥物，使黑熊在耗時約 8 個小時的運輸中能安全抵達台北市立動物園。

此臺灣黑熊在台北市立動物園接受齒科治療及全身健康檢查，待其康復後於 11/22 回原棲地野放。當日由本實驗室獸醫師先為黑熊麻醉，戴上發報器，並再次確認口腔的傷口已癒合後，搬入運輸籠內，接著解掉部分的麻醉劑，使其處於鎮靜的狀態下進行運輸。動物在運送過程中都保持穩定，順利於下午約四時野放回大雪山山區。

此個體於野放後兩週在大雪山被遊客目睹並拍攝下來，其活動力、反應皆正常，此為台灣第一次救援並成功野放臺灣黑熊的案例。

ii. 案例二：

107 年 7 月有一隻尚未斷奶，年齡約 3-4 個月大的臺灣黑熊在花蓮南安瀑布附近獨自行動，由於許久仍不見母熊的出現，花蓮林管處遂暫時收容小熊，同時林務局與各救傷、研究單位召開會議，考量小熊無法在野外存活，因此決定為小熊啟動以野放為目標的照養與訓練計畫。

小熊在特生中心低海拔試驗站經過專業人員兩個多月的照養，活動力、精神漸趨穩定，照養團隊預定於 10/23 為小熊進行全面的身體健康檢查，當日由本實驗室兩位獸醫師為小熊進行全身麻醉，並監控麻醉的深度及各生理數值，使小熊及所有人員得以在安全的情況下進行抽血、拍攝 X 光、超音波等各項操作。檢查結果顯示小熊的體重與身長明顯增長，各項血液生化數值無明顯異常。目前小熊仍在野生動物及醫療專業人員的合作下接受照養與野放前訓練。

iii. 案例三：

一黑冠麻鷺於 107 年 9 月 10 日被民眾拾獲，隔天經台北野鳥學會送至本實驗室。當天進行理學檢查，此黑冠麻鷺意識清楚，可見左翅落翅，聽診心音肺音無明顯異常，觸診左側肱骨開放性骨折，骨折處大範圍皮膚創傷，其粘膜顏色、周邊血管回血時間皆正常，

約有 5%脫水程度。X 光影像學顯示除左翅肱骨複雜性骨折外，無其他明顯異常。血檢結果顯示有發炎、肌肉受損狀況。檢查後為此病患護理傷口、做外固定包紮、補充輸液、給予口服藥物，包含抗生素、止痛藥、刺激消化道蠕動藥物等，等病患穩定後，再進行骨折復位手術。

骨折復位及傷口縫合手術於 107/9/15 進行，斷骨以一支骨髓內釘加上兩支垂直骨頭方向的骨釘做 ESF(external skeleton fixation)，三根骨釘間以另一跟骨釘連接固定，使其有抗旋轉、彎折的效果。而傷口皮膚則在縫合前進行微生物採樣，做細菌培養及藥物敏感性試驗，作為日後抗生素投予的依據。

術後第一週兩天清一次傷口，第二週之後則一週回診兩次進行傷口護理及復健，幫助患肢的關節做伸展及彎曲，避免關節僵硬、肌肉萎縮並促進環環、降低炎症反應。治療期間病患的關節之可動範圍正常，傷口持逐漸癒合，血檢顯示感染有受到控制。病患在 10/6 拍攝第二次 X 光，確定斷骨處已生長骨痂，遂拆除骨釘。拆除後一週回診檢查無任何異常，在鳥會進行野放訓練，最終於 11/11 原地點野放。

iv. 案例四：

一黑冠麻鷺於檢查時發現左側胸部、後腹部兩處共三支直徑約 0.25cm 的自製吹箭穿入肌肉甚至體腔內。獸醫師在病患麻醉後，進行 X 光攝影確認吹箭在體內位置，並小心地為其拔除吹箭，但病患在拔除腹部內的吹箭時發生休克，推測為被吹箭傷及的器官出血，緊急的靜脈輸液試圖維持血壓及給予其他的急救藥物後，仍然不治死亡。

v. 案例五：

107/1/14 一喜鵲因無法飛行被撿拾，理學檢查可見左翅落翅，精神意識正常，Xray 影像見左翅尺骨骨折、左翅腕關節脫臼處，且關節附近有一顆呈現金屬不透明度的圓形異物。肉眼可見此異物嵌入皮肉內，獸醫師需剪開表面組織才能將其取出，取出後如圖示，是直徑約 0.5 公分的球狀物體，應是氣槍所使用的金屬彈。脫臼以及腕關節周圍的軟組織包括韌帶的嚴重受損，將使此病患永遠失去飛行能力，亦無法野放回野外，考量上述因素，獸醫師為其執行人道處理。

vi. 案例六：

一綠蠵龜因為虛弱漂浮於水面，被台灣海龜保育學會救援送至本實驗室，經檢查發現他背甲中央大範圍斷裂，裂殼底下暴露出肺且已嚴重感染，而腹甲正中有一大小約 20x10 公分的缺口，底下可見內部肌肉及骨骼，由傷口推測該個體可能是被船槳打到。經過斷層掃描檢查，背甲傷口並無影響到脊椎，因此治療以傷口護理 控制感染和支持治療為主。住院期間獸醫師為其放置中央靜脈導管，給予輸液及人類白蛋白，矯正脫水以及低白蛋白血症，並配合灌食維持每日所需能量。感染傷口每日進行清創，並搭配採樣做微生物培養及藥物敏感性試驗，選擇適合的抗生素對抗傷口感染及菌血症。經過一個多月的治療，傷口逐漸好轉並長出肉芽組織，接著是關閉傷口，讓他能儘早回到水中。巨大的背甲裂縫跟腹甲缺口是關閉傷口的一大挑戰，本實驗室與 3D 列印技術人員合作，製作出能吻合缺口的活塞，活塞邊緣以防水材質密封，活塞上蓋方便日後打開觀察、清洗傷口（如圖示）。終於，該病患在入院三個月後出院，由海龜保育學會接回照養。目前，該病患已開始主動進食，日後需要定期的回診追蹤傷口及身體狀況。

案例一



案例一

案例三 黑冠麻鷺骨折復位

案例四 黑冠麻鷺中吹箭

案例五 氣槍彈



案例六

案例六

案例六

2. 救傷動物疾病診斷成果

i. Chia-Ying Wu, Chau-Hwa Chie and Pin Huan Yu. Development of Prognostic Factors and Management Criteria During Initial Stabilization in Wild Bird Rescue. Exoticscon. Atlanta, USA. 2018.

ii. Yi-Fan Wang, Ray Sun, Chiung-Hsiang Cheng, Chau-Hwa Chi, and Pin Huan Yu. Morphological and ultrastructural characteristics of toxic heterophils of sea turtles in Taiwan. Exoticscon. Atlanta, USA. 2018.

iii. I-Ting Tsai, Chau-Hwa Chi, and Pin-Huan Yu. Hematologic, Plasma Biochemical, Protein Electrophoretic, and Total Solid Values of Captive Oriental Turtle Doves (Streptopelia orientalis). Zoological Studies 57: 11 (2018) doi:10.6620/ZS.2018.57-11.

3. 救傷動物成果統計

本年度處理野生動物救傷動物數量總共有 227 隻，其中佔最多數為鳥類，共有 198 隻，屬於二級保育類(珍貴稀有野生動物)的有：八色鳥、褐鷹鴞、領角鴞、黃嘴角鴞；三級保育類(其他應予保育之野生動物)：台灣藍鵲；一般類包括珠頸斑鳩、金背鳩、綠鳩、紅鳩、紅冠水雞、白腹秧雞、灰腳秧雞、樹鵲、紫嘯鶇、赤腹鶇、黑冠麻鷺、夜鷺、蒼鷺、黃頭鷺、小雨燕、洋燕、白頭翁、紅嘴黑鵯、五色鳥、麻雀、大卷尾、鴿子、家八哥等，其中含過境鳥：赤翡翠、灰斑鶲、紅領瓣足鷸及中杜鵑，以及因颱風被捲入台灣境內之藍臉鰹鳥、黑叉尾海燕、大水薙。其他物種包括海龜共 22 隻，包含綠蠵龜、玳瑁和欖蠵龜，皆屬於一級保育類動物（瀕臨絕種動物）；哺乳類包含：一級保育類臺灣黑熊、一般類東亞家蝠、鼬獾及赤腹松鼠。

附表為保育類救傷動物數量統計：

保育等級 I	
物種	數量
綠蠵龜	17
玳瑁	3
欖蠵龜	2
臺灣黑熊	2
共計	24

保育等級 II	
物種	數量
領角鴞	5
黃嘴角鴞	1
褐鷹鴞	1
鳳頭蒼鷹	1
八色鳥	1
共計	9

保育等級 III	
物種	數量
台灣藍鵲	5
共計	5

台灣藍鵲幼鳥腳畸型矯正

夜鷺因骨折肢端壞死

給予東亞家蝠皮下輸液

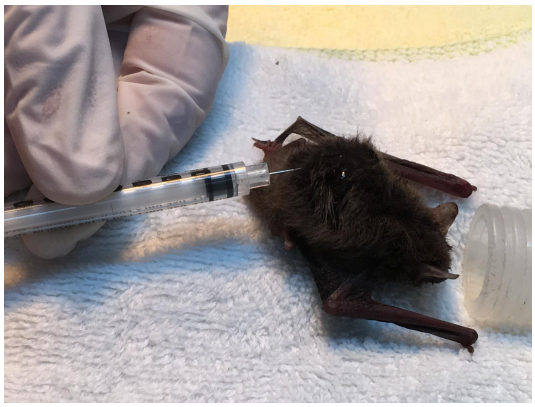

綠蠵龜背甲破裂以 3D 列印封住傷口

灰斑鵰骨內輸液

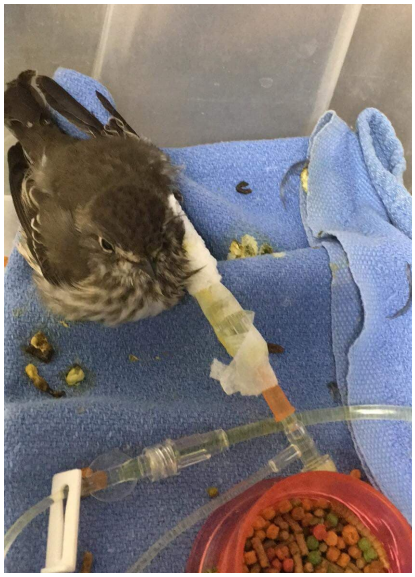

黑冠麻鷺輸血

赤翡翠骨內輸液

藍臉鰹鳥左眼損傷

4. 救傷醫療推廣課程

i. 題目：醫療健康與生態健康，野生動物健康的新定義

107/4/18 余品奐助理教授於沙林生命教育館分享大動物暨野生動物實驗室的野生動物救傷經驗，並延伸至野生動物與棲地環境之相互關係等議題，目標為傳播正確的資訊及知識，提升大眾對動物的認識，進而吸引更多的力量投入、改善動物福利及醫療水平。

ii. 題目：認識野生動物保育醫學

本實驗室應黑熊保育協會及環境資訊中心邀請，於 107/7/1 及 107/12/1 兩場系列講座中由余品奐醫師擔任講師，分享本實驗室與黑熊研究人員配合，為臺灣黑熊進行健檢及棲地監測的經驗，期許大眾更加認識獸醫師於保育領域的角色，並了解野生動物的疾病健康與人類息息相關。

iii. 台北鳥會野鳥救傷課程

實驗室研究生蔡寧政醫師於 107 年 9 月 15 日台北野鳥學會總部進行野鳥救傷醫療課程，參加者為台北鳥會志工、工作人員等共約 10 多人，課程內容包括：野生鳥類之解剖構造與生理、鳥類救傷基本知識及操作。

沙林生命教育館講座

台北野鳥學會救傷課程

三、 台灣獼猴結紮成果

1. 台灣獼猴來源
   - i. 東海大學林良恭教授團隊於武陵農場捕捉隻台灣獼猴共 8 隻。
   - ii. 台北市動物保護處救傷之台灣獼猴 3 隻。
   - iii. 於溪頭自然教育園區捕捉之台灣獼猴 2 隻。

2. 捕捉方式
   - i. 誘捕籠大小為 150 x 60 x 50cm。
   - ii. 捕捉前三日先開籠不觸發陷阱，籠內放置水果、花生等食物，引誘臺灣獼猴前來採食，讓其習慣進出誘捕籠。
   - iii. 觸發陷阱開始捕捉，於籠外覆蓋帆布袋，提供遮蔽，避免籠內動物因氣候變化而中暑或失溫。

3. 手術方式
   - i. 以目測進行體重預估，用吹箭進行麻醉藥物注射，約 5-10 分鐘後動物會進入麻醉狀態。
   - ii. 待動物麻醉後，所有個體先進行體重測量，若是母猴則進行觸診，以確定其未懷孕。
   - iii. 進行剃毛及刷洗之術前無菌準備工作，同時全程監控麻醉下之生理數值如心跳、呼吸和血氧，並放置靜脈留置針給予輸液維持血壓，必要時給予插管。
   - iv. 公猴進行陰囊前之輸精管結紮:在陰囊前以手術刀畫開約 2 公分之創口，以組織鉗鈍剝分離出輸精管，以結紮線進行雙重結紮，並以手術刀畫斷輸精管，取出之輸精管長度至少大於 1 公分，手術之傷口以可吸收縫線進行皮內縫合。

v. 母猴進行內視鏡之輸卵管結紮:於肚臍下腹中線處開一 1-2 公分之皮膚傷口，以氣腹針穿刺腹壁肌肉進腹腔後進行打氣以撐開腹腔，以內視鏡管道替換氣腹針，內視鏡從工作管道進入腹腔後，先檢視腹腔內情形，找到子宮和輸卵管後，從腹中線兩側各開一 1 公分皮膚傷口，以內視鏡管道進入腹腔維持與腹腔相通，以內視鏡鉗游離出輸卵管，並用電燒器械在輸卵管兩端進行燒灼，將組織燒死後即可以內視鏡剪刀剪斷燒灼處並取出輸卵管，手術傷口以可吸收縫線進行皮內縫合。

vi. 手術結束後以剪耳作為個體標記，並給予止痛藥及長效型抗生素。

vii. 上述工作結束後，給予麻醉藥解劑，將動物置於籠中待麻醉甦醒，並監控呼吸。

viii. 待動物完全甦醒，並可自行進食後野放。

4. 本年度結紮狀況

今年在武陵農場總共捕捉到 4 母 4 公，分別在農場內三個不同區域捕捉到，其中 2 隻母猴為幼猴，體重約 2.8~2.9 Kg，考慮幼猴長時間麻醉下容易有不呼吸、低體溫、低血糖等的風險，因此決定短時間麻醉下作抽血及體重紀錄的操作。另外 2 隻母猴則為懷孕個體，胎兒的存在會使得子宮膨大，壓迫輸卵管使得術區不易抵達且操作空間受限，而提高輸卵管結紮手術之困難度以及風險，考量以上因素，決定不進行結紮，但進行抽血及記錄體重。

四隻成年公猴體重範圍為 4.9~7 Kg，麻醉過程心律及呼吸速率皆穩定，平均 10~20 分鐘要補一次麻醉藥物以維持適當的深度，平均麻醉時間約一小時內結束。唯其中一隻公猴有頭部大面積創傷，因此在結紮手術結束後，幫其做清創及縫合的操作，耗時約一個多小時，此公猴在手術後期體溫有逐漸下降的趨勢，可能與麻醉時間較長及入夜氣溫降低有關。另一隻公猴則因體重估計比實際高，麻醉給予劑量較高，導致甦醒的時間較長。

動物保護處三隻台灣獼猴皆為成年公猴，體重範圍在 10.4~12.2 Kg，手術地點為臺大動物醫院，本次結紮之個體麻醉狀況皆穩定。

溪頭自然教育園區捕捉隻獼猴為成年母猴和公猴，公猴在試圖以吹箭注射麻醉藥物時因人員操作配合不佳導致此公猴脫逃。母猴約 4 Kg，麻醉期間出現低體溫及低血壓的情況，以暖燈使體溫提升，從靜脈給予輸液後血壓回升，之後麻醉狀況穩定持續至手術結束。

溪頭母猴內視鏡結紮

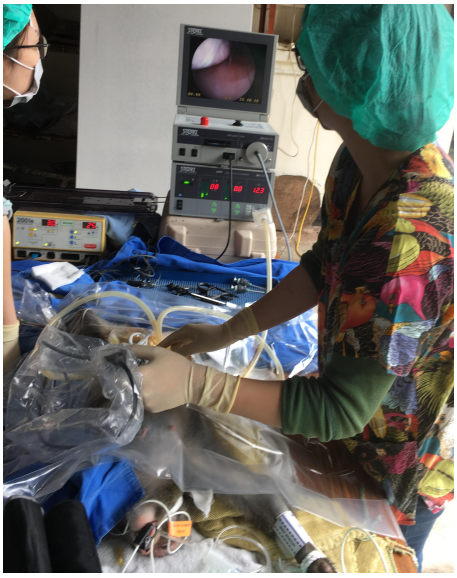

照燈保溫

吹箭注射麻醉藥物

公猴結紮

氣管內插管

結紮後原地野放

四、 結論與檢討

1. 野生動物救傷部分

本年度北臺灣野生動物急救保育及疾病研究暨台灣獼猴內視鏡結紮計畫處理野生動物救傷動物數量總共有 227 隻，其中較往年不同的是今年有兩例臺灣黑熊的救援案例，臺灣黑熊屬於瀕臨絕種動物，居住在較高海拔、人煙稀少的山區，並非一般常見的救傷物種。在缺少經驗、資料的情況下，跨單位的合作顯得重要，研究單位提供對臺灣黑熊調查資訊、動物園、收容中心有著圈養臺灣黑熊的經驗，而本實驗室亦有協助研究人員在野外麻醉臺灣黑熊的經驗，加上專責政府單位的協助，使得台灣有了第一例成功野放受傷臺灣黑熊的案例。而南安小熊目前朝著野放目標前進，仍須各單位持續整合資源、提供專業和互相合作。這次的案例將是未來延續臺灣黑熊族群的珍貴經驗，亦有助於保育與救傷整合與通報流程的建立。

野生動物受傷的原因當中人為因素佔相當大的比例，如車禍、窗紗、中網等皆屬之，其中包含上述所提及的蓄意攻擊動物。此類案例顯示部分民眾對生命的不尊重以及缺乏動物福祉的觀念，由此可知生命教育及訂定相關法規的重要性。野生動物救傷計畫的目的及意義之一即是幫助我們發現動物在野外面臨的困境、了解人類活動如何影響環境和動物，進而在改善人與動物的衝突及保育動物族群時能有參考依據。

最後，本實驗室碩士生吳珈瑩以本計畫的救傷野鳥為研究題材，擬建立救傷流程，進而改善救傷專業人員高流動率及缺乏的困境；而碩士生王奕凡則以救傷海龜為對象，研究海龜的白血球型態，此可作為日後醫療海龜時判讀血液抹片的參考。未來實驗室將持續以救援獲得的資訊及資源轉換成有系統、可供參考的科學研究，致力於改善救傷系統、增加救傷的醫療品質。

2. 臺灣獼猴內視鏡節紮部分

今年度台灣獼猴的來源除了以往武陵農場的族群外，增加了動保處及溪頭自然教育園區的獼猴，溪頭自然教育園區內有台灣獼猴接近遊客、搶奪食物的情形出現，因此期望以捕捉結紮、降低繁殖數量之方式來達到族群數量控制，進而減少人類與獼猴間之衝突。唯溪頭園區內的捕捉流程才開始建立，因此捕捉量較低，待流程熟悉後可期捕捉到更多的個體進行結紮。而動保處亦提供另一個獼猴數量來源，未來與救傷單位合作，針對即將野放的台灣獼猴進行結紮，為本計劃可參考及實施的方案。

另外，本年度結紮台灣獼猴的麻醉計畫與去年相同，大部分個體在術中生理數值維持穩定，然而有幾隻出現低體溫情況，與環境溫度低有較

大關係，雖然已有準備加溫墊及暖包，但仍有不足，未來考慮準備暖燈，以及把捕捉結紮的時間提前至 9、10 月未入冬前，除了氣候較暖和外，亦可避免冬季容易遇到母猴懷孕，造成手術及麻醉困難的情形。